セラプラス™
*リモイス技術使用

Hollister Education™

症例報告15

要旨
ストーマ周囲皮膚の合併症の発生率は高く、ストーマ造設患者の半数以上が生涯のうちにストーマ周囲皮膚の問題を経験しています[1]。合併症の種類、原因、それらの治療方法は、それぞれ大きく異なります。医療従事者は、ストーマ周囲皮膚の合併症の管理に多くの時間と労力を費やしています。患者にとって、ストーマ周囲皮膚の痛みは、生活の質に大きな影響を与えかねません。ストーマ周囲皮膚の合併症は、ストーマ造設後の最も一般的な術後合併症です[2]。この症例報告で、そのような症例の 1 つをご報告します。

目的
患者に適した面板を選択し、ストーマ周囲に面板が適切に密着することで、ストーマ周囲皮膚の異常を改善させ、健康な状態を維持すること。

患者の概要
患者は若年成人女性で、3年前に潰瘍性大腸炎と診断されました。クローン病の家族歴があります。薬物療法は効果がなく、大腸亜全摘術および回腸肛門吻合術（J型貯留嚢）を選択しました。手術の結果、一時的単孔式回腸ストーマとなりました。
最初、装着期間の長い二品系平面型装具（自在孔）と排出可能な透明なストーマ袋が装着されました。装着から4時間後、この装具は漏れ始め、外周テープが皮膚からはがれると患者は心配になりました。WOCナースは、自在孔の装具から、装着期間の長いフリーカットタイプの二品系平面型装具に変更しました。患者はこの装具を装着して退院帰宅し、訪問看護師が経過観察を行うこととなりました。

問題およびケアの実際
術後10日目、患者は、ストーマと皮膚の間に生じた「わずかな隙間」が非常に心配になりました。外来で評価が行われ、ストーマ3時方向の近接部に粘膜皮膚離開を認めました。WOCナースは、局所の創傷管理としてアルギン酸ドレッシングを皮膚縫合用テープで固定するように患者に指導しました。11～12時方向に別の創傷も認めましたが、これは外科医が小さな外科的熱傷として記録していたものでした。この創傷は部分的肥厚であり、ドレッシングを要しませんでした（写真1）。また、この受診時にセラプラスの二品系平面型装具「ニューイメージ セラプラス」を患者に紹介し、これに変更しました。
術後26日目、患者はWOCナースにメールで経過の写真を送り、ストーマの端の「わずかな隙間」とストーマの上の創傷は改善しつつあると述べました（写真2）。
術後2カ月目、患者はWOCナースにメールで、皮膚が「とても痛く、焼けつくようだ」と訴えました。メールには写真が添付され、患者はその写真の該当する領域を線で囲んで印を付けていました（写真3）。患者が外来受診したため、WOCナースはこの新たな創傷を評価できました。疼痛が創傷の大きさに見合っておらず、壊疽性膿皮症（PG）が疑われました。ハイドロファイバードレッシングが提供され、痛みのある部分に一般用医薬品のコルチゾン軟膏を塗布することも勧められました。

裏面に続く

写真1 ストーマ近接部に粘膜皮膚離開、ストーマ周囲皮膚に部分的に肥厚した創傷を認めます。

写真2 16日後のストーマ周囲皮膚。粘膜皮膚離開および創傷の改善がみられます。

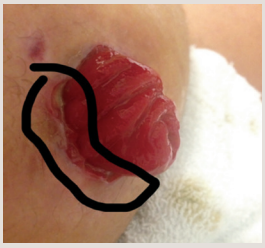

写真3 2カ月後、患者が疼痛および灼熱痛を訴えました。

セラプラス™
*リモイス技術使用

寄稿者および略歴
Amparo Cano RN, MSN, CWOCN
マイアミ大学病院
マイアミ、フロリダ州

症例報告15

均一に密着させ、創傷を覆ってストーマ周囲皮膚にそれ以上外傷が生じないようにするため、セラプラスの二品系平面型装具「ニューイメージ セラプラス(プレカット)」が選択されました。
12日後、ストーマ近接部の全層潰瘍の写真が患者からメールで送られてきました(写真4)。この写真は外科医と共有され、外科医は免疫抑制剤の軟膏を処方しました。潰瘍には引き続きハイドロファイバードレッシングが使用され、WOCナースは、皮膚保護剤を剥がす際に毎回、剥離剤スプレーを使用するように患者に勧めました。患者はセラプラス皮膚保護剤を「非常に気に入り」、使用し続けることを希望しました。

写真4 術後2カ月でストーマ近接部に全層潰瘍が生じました。

結果
4日後、患者は写真をメールで送り、「すばらしいです！昨日、ストーマ袋を交換しました。どれくらい良くなっているか見てください。クリームを塗り始めてまだたったの4日目です」と述べました(写真5)。患者は、潰瘍が改善し始めており、その領域がそれほど痛くなくなっていると感じていました。

写真5 外用免疫抑制剤を4日間使用後、潰瘍の改善がみられます。

結論
ストーマ保有者の多くは、ストーマ周囲皮膚に問題が生じても、ストーマを造設したら、仕方のないこととしてそれらの問題を受けいれています[3]。幸い、この患者は支援を求め、ストーマ周囲皮膚は目に見えて改善しました。皮膚刺激を軽減する手段として、ストーマ周囲の十分な密着を達成し、漏れを防止し、個別の健康問題に対処しても、ストーマ周囲皮膚を健康に保つには十分でないこともあります。皮膚保護剤の成分もストーマ周囲皮膚の健康に影響を及ぼします。皮膚保護剤の配合成分と密着性の適切な組み合わせを見つけることは、ストーマ周囲皮膚を健康な状態に維持するために不可欠です。

引用情報:
1. Richbourg L, Thorpe J, Rapp C. *Difficulties experienced by the ostomate after hospital discharge.* J Wound Ostomy Continence Nurs. 34(1):70. 2007.
2. Meisner S, Lehur P-A, Moran B, Martins L, Jemec GBE. *Peristomal Skin Complications Are Common, Expensive, and Difficult to Manage: A Population Based Cost Modeling Study.* PLoS ONE. 2012; 7(5): e37813.
3. Whiteley IA and Sinclair G A *Review of Peristomal Skin Complications Following the Formation of an Ileostomy, Colectomy or Ileal Conduit.* World council of Enterostomal Therapists Journal, 2010; 30(3) p. 23-29.

この症例報告は、特定の患者に「ニューイメージ セラプラス」を使用した場合の一人の看護師の経験を示すものであり、すべての症例に適応できるとは限りません。

ご使用前にパッケージに同梱された「製品の使用目的」「禁忌」「警告」「注意事項」、および「使用方法」を必ずお読みください。
Hollister(ホリスター)のロゴ、CeraPlus、および「Healthy skin. Positive Outcomes.(『健康な肌』からより良い毎日を支える。)」はホリスター社の商標です。
その他のすべての商標と著作権はそのそれぞれの所有者に帰属します。
製品の中にはCEマークがついていないものもあります。
© 2019 Hollister Incorporated.

Remois リモイスはアルケア株式会社の技術です。

製造元 Hollister Incorporated
販売元 株式会社ホリスター
フリーコール 0120-032-950